



Research Paper

Prévalence des coccidioses intestinales chez les patients atteints d'hémopathies malignes

W.ARHMANE*, S.ADADI*, Z.TLEMCANI*, M.MAHMOUD*

*Service de Parasitologie-Mycologie, Laboratoire Central d'Analyses Médicales, CHU Hassan II-Fès.

Résumé :

Introduction : Les coccidioses intestinales sont plus fréquentes et plus graves chez les patients immunodéprimés notamment les patients atteints d'hémopathies malignes, d'où l'intérêt d'étudier leur prévalence.

matériel et méthodes : Il s'agit d'une étude rétrospective portant sur les échantillons de selles de patients reçus au service de parasitologie-Mycologie du Laboratoire du CHU Hassan II de Fès sur une période de 4 ans de septembre 2021 à août 2025.

résultats : 44,23% des EPS ont été positifs dont 15% chez des enfants. Parmi les coccidies, *Cryptosporidium parvum* et *Cyclospora Cayetanensis* ont été diagnostiqués de façon concomitante chez tout les patients positifs, tous les patients recevaient une antibioprophylaxie systématique avec un traitement symptomatique.

Conclusion : L'étude a souligné l'importance d'un dépistage régulier au laboratoire des parasites intestinaux chez les patients atteints d'hémopathies malignes.

Mots clés : prévalence, coccidioses intestinales, hémopathies malignes, immunodépression

Received 12 May., 2026; Revised 25 May., 2026; Accepted 27 May., 2026 © The author(s) 2026.

Published with open access at www.questjournals.org

I. Introduction :

Les hémopathies malignes constituent un groupe hétérogène de cancers d'incidence et de pronostic différents, caractérisées par une prolifération maligne incontrôlée de cellules hématopoïétiques. Elles représentent environ 6 % de tous les cancers dans le monde selon des statistiques récentes[1] et sont responsables d'immunodépression secondaire à la chimiothérapie, ce qui augmente considérablement le risque infectieux. Les parasites intestinaux opportunistes les plus fréquemment retrouvés chez ces patients sont les coccidies intestinales (*Cryptosporidium spp.*, *Cyclospora Cayetanensis*, *Isoospora Belli* et *Sarcocystis Hominis*)[2]. Parasites à transmission le plus souvent oro-fécale, elles causent des diarrhées liquidiennes spontanément résolutive chez le sujet immunocompétent mais sont plus graves chez le patient immunodéprimé d'où l'intérêt d'étudier leur prévalence afin de mieux prendre en charge ces patients.

II. Matériel et méthodes :

Il s'agit d'une étude rétrospective portant sur les échantillons de selles de patients reçus au service de parasitologie-Mycologie du Laboratoire du CHU Hassan II de Fès sur une période de 4 ans de septembre 2021 à août 2025. Étaient inclus dans l'étude, tous les patients diagnostiqués d'hémopathies malignes chez qui l'examen parasitologique des selles a objectivé la présence d'oocystes de *Cyclospora s.p.p* et de *Cryptosporidium s.p.p*. Les patients ayant d'autres causes d'immunodépression ont été exclus.

Les échantillons de selles ont été examinés dès leur arrivée au service. L'examen macroscopique a permis de noter la couleur, la consistance des selles (liquidiennes, molles, pâteuses ou dures) et de rechercher la présence de mucus, de sang et de vers adultes. Un examen direct entre lame et lamelle en sérum physiologique et en solution de Lugol iodée à 2% a été systématiquement réalisé à la recherche de kystes et de formes végétatives. De plus, la flore bactérienne, les globules blancs, globules rouges, levures ou pseudo filaments, parasites commensaux de la flore intestinale, cristaux de Charcot-Leyden et débris alimentaires ont été notés.

Si l'examen direct était négatif, une technique standard de concentration des selles (telle que la Technique au Merthiolate-iode-formol ou la technique de Ritchie) était réalisée. Par ailleurs, tous les échantillons des selles provenant de patients immunodéprimés ont été colorés par la coloration de Ziehl-Neelsen modifiée. Les lames ainsi préparées ont été observées au microscope optique à un grossissement de x1 000 sous huile d'immersion

afin de rechercher les oocystes des coccidies intestinales qui apparaissent roses sur fond vert ou bleu selon le contre colorant utilisé.

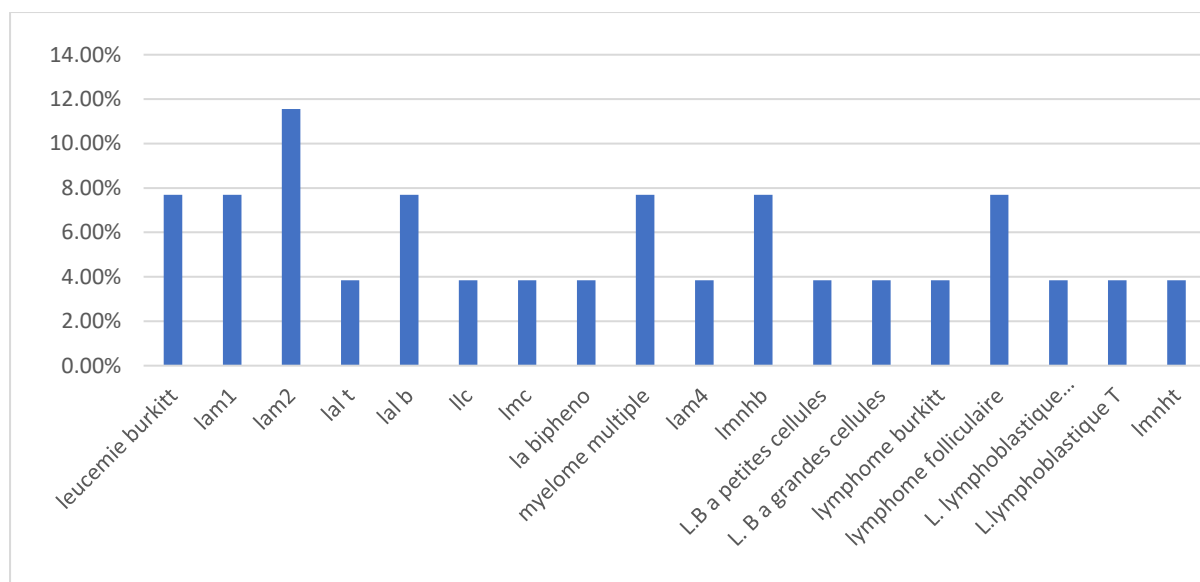
Les données cliniques et biologiques des patients ont été recueillies du système informatique HOSIX et ceux du résultat de l'examen parasitologique des selles des registres du service.

III. Résultats :

Au cours de la période étudiée, 23 patients ont été diagnostiqués porteurs de coccidioses intestinales parmi 52 patients atteints d'hémopathies malignes, soit une prévalence de 44,23 %. Rapportée à l'ensemble des examens parasitologiques de selles reçus, cette prévalence était estimée à 0,75 %.

L'âge des patients variait de 3 à 73 ans, avec une moyenne de 35 ans, et 15 % d'entre eux étaient des enfants en âge scolaire. Le sex-ratio hommes/femmes était de 1,89, indiquant une nette prédominance masculine.

Les hémopathies malignes observées étaient variées, la plus fréquente étant la leucémie aiguë myéloïde de type M2 selon la classification FAB. Le graphique 1 illustre la répartition des cas en fonction du type d'hémopathie maligne.



Graphique 1 : répartition des coccidies intestinales selon le type d'hémopathie maligne

Le principal motif de prescription d'un examen parasitologique des selles était le bilan pré-thérapeutique, suivi de la présence de signes digestifs non spécifiques, tels que nausées, vomissements, diarrhées et épigastralgies, associés à une fièvre et à une altération de l'état général.

L'examen macroscopique des selles révélait une coloration marron, verdâtre ou jaunâtre, avec une consistance liquidienne (43 %), molle (43 %) ou parfois dure/pâteuse. La présence de mucus a été notée chez 30 % des patients. Aucun prélèvement n'était sanglant ni contenait de ver.

Sur le plan microscopique, la flore bactérienne était abondante dans 53 % des cas, modérée dans 30 % et faible dans 17 %.

La coloration de Ziehl-Nielsen était positive chez tous les patients montrant la présence d'oocystes de *Cyclospora s.p.p* et de *Cryptosporidium s.p.p*.

Par ailleurs, des co-infections parasitaires associées ont été observées : une candidose digestive chez 3 patients (13 %), et une amibiase intestinale chez deux patients (8 %).

Tous les patients ont bénéficié d'un traitement symptomatique, comprenant une réhydratation visant à compenser les pertes hydroélectrolytiques, puis ont été mis sous cotrimoxazole, associé selon le cas à d'autres antibiotiques ou antifongiques. Cette prise en charge a conduit à une évolution clinique favorable.

IV. Discussion :

Les données sur la prévalence des parasitoses intestinales chez les patients atteints d'hémopathies malignes sont assez limitées avec une grande variabilité due à plusieurs facteurs notamment démographiques, géographiques, socio-économiques et cliniques[21].

En effet, chez les patients atteints d'hémopathies malignes la prévalence des coccidies intestinales est significativement plus élevée que chez les patients immunocompétents ; 16% chez les hémopathies malignes contre 6% chez les patients contrôle[3].

Comparée à d'autres études menées au Maroc et en Afrique, la prévalence générale de 0,75 % observée dans notre étude est plus élevée que celle rapportée dans la région d'Agadir (0,007 %) [4], mais nettement inférieure à celle décrite dans la région de Sfax en Tunisie (18 %) [5] et dans la région de Bamako (1,5 %) [6]. Elle est comparable aux prévalences observées dans certaines zones de Catalonia (0,8 %) et de Rome (2 %) ainsi qu'en Chine (0,7 %) [7-9]. En revanche, elle reste plus faible que celle rapportée au Venezuela (4,19 %) [10].

Ces différences peuvent s'expliquer par l'hygiène précaire et le climat tropical et subtropical favorables au développement et à la transmission de ces parasitoses. De plus, leur prévalence augmente considérablement chez les patients immunodéprimés, notamment les patients atteints d'hémopathies malignes.

Dans notre étude, la prévalence chez les patients atteints d'hémopathies malignes est proche de celle rapportée en Égypte (30,3 %), mais reste supérieure à celle décrite dans d'autres pays tels que la Pologne (10 %), l'Inde (3 %), le Mexique (9 %) et la Colombie (3,6 %) [11-15]. Ces différences peuvent s'expliquer par les critères d'inclusion des études : en Égypte, seuls les patients symptomatiques recevant un traitement immunosuppresseur ont été inclus, tandis qu'au Mexique, l'étude ne concernait que des patients atteints de leucémie aiguë lymphoblastique (LAL).

Le sexe ne semble pas influencer de manière significative la prévalence des parasitoses intestinales, contrairement à l'âge, qui constitue un facteur déterminant dans la répartition des infestations par les coccidies intestinales, en particulier *C. parvum*. Plusieurs études nationales et régionales ont montré que plus l'âge des patients est bas, plus le risque d'infestation parasitaire est élevé [4][5][11]. Dans notre série, 15 % des patients positifs étaient des enfants en âge scolaire, contre 25 % rapportés en Égypte [11].

La gravité clinique et le pronostic des infections en général et des parasitoses intestinales en particulier dépendent de l'immunité de l'hôte [16]. Dans les hémopathies malignes, l'immunodépression est due à l'envahissement des cellules immunitaires par les cellules tumorales, la sécrétion de facteurs immunosuppresseurs et la chimiothérapie [17]. Cette immunodépression favorise l'infection par des parasites intestinaux [18].

Dans notre série la fréquence la plus élevée de parasites protozoaires a été observée chez les patients atteints de leucémie aiguë myéloïde 2 alors qu'en Pologne c'était le myélome multiple et les lymphome diffus B à grandes cellules[12].

Sur le plan diagnostique, la majorité des études ont utilisé des méthodes diagnostiques similaires, notamment l'examen direct à l'état frais et la coloration au Lugol à 2 %, dont la sensibilité reste faible. Cette sensibilité peut être améliorée par l'emploi de techniques de concentration, telles que le formol-éther ou le MIF [4-7][11][19][20]. La coloration de Ziehl-Neelsen modifiée constitue la méthode de référence pour la détection des oocystes de coccidies intestinales avec une bonne spécificité. Par ailleurs, la détection des coproantigènes de *Cryptosporidium* par ELISA ou les tests d'agglutination au latex est rapide et particulièrement utile pour le dépistage[21].

La PCR, quant à elle, est une technique rapide, très sensible et spécifique, mais son coût reste élevé. Pour garantir la fiabilité maximale des résultats, il est recommandé de prélever des selles fraîchement émises, en répétant les prélèvements sur trois jours [21].

Le poly parasitisme est commun chez les patients immunodéprimés. En effet, trois patients avaient une candidose digestive concomitante et un seul une amibiase digestive tandis qu'en Égypte la plupart des infections parasitaires étaient poly parasitaires plutôt qu'infection à un seul parasite. *E. histolytica* et *Cryptosporidium parvum* étaient tous deux significativement présents sous forme d'infections mixtes avec d'autres protozoaires. Ceci peut être dû au mode de transmission commun de ces parasites ainsi qu'au terrain fragile[11].

En fin, le traitement des coccidioses intestinales humaines dépend de l'espèce et de l'état immunitaire du patient. Pour L'Isosporose et la Cyclosporose le traitement de référence est l'association triméthoprime-sulfaméthoxazole (TMP-SMX) deux fois par jour pendant 7 à 10 jours. En cas d'allergie, la ciprofloxacine est recommandée. Une chimioprophylaxie par l'association triméthoprime-sulfaméthoxazole est prescrite pour prévenir l'apparition de ces infections chez les immunodéprimés sévères[22].

La Cryptosporidiose est plus difficile à traiter, car les traitements disponibles ne permettent qu'une amélioration des symptômes, surtout chez les sujets immunodéprimés. Des médicaments comme la paromomycine ou la rifaximine sont prescrits. Il n'existe pas de chimioprophylaxie efficace contre cette infection.

La prévention des coccidies intestinales chez les patients immunodéprimés est primordiale et nécessite l'éducation sanitaire de la population avec consommation exclusive d'eau potable, l'hygiène des mains et l'hygiène alimentaire pour lutter contre le mode de transmission oro-fécal[22].

V. Conclusion :

Compte tenu des niveaux importants de parasitoses intestinales chez les patients atteints d'hémopathies malignes, ils sont donc à risque plus élevé que les patients immunocompétents. Cette étude confirme la nécessité de procéder à un examen parasitologique des selles, peu coûteux et disponible, et d'utiliser des méthodes plus sensibles et plus spécifiques pour le diagnostic des coccidioses intestinales et ainsi les prendre en charge rapidement afin de prévenir les complications potentielles. La pathogenèse des coccidioses intestinales reste mal connue dans ce contexte et les recherches pour développer de nouveaux traitements sont limitées. D'autres études de cas sont donc nécessaires pour mieux comprendre les facteurs de risque de ces infections parasitaires chez les patients atteints d'hémopathies malignes.

Références:

- [1] Ferlay, J.; Colombet, M.; Soerjomataram, I.; Dyba, T.; Randi, G.; Bettio, M.; Gavin, A.; Visser, O.; Bray, F. Cancer incidence and mortality patterns in Europe: Estimates for 40 countries and 25 major cancers in 2018. *Eur. J. Cancer* 2018, *103*, 356–387.
- [2] Marcos, L.A.; Gotuzzo, E. Intestinal protozoan infections in the immunocompromised host. *Curr. Opin. Infect. Dis.* 2013, *26*, 295–301
- [3] Łanocha, A., Łanocha-Arendarczyk, N., Wilczyńska, D., Zdziarska, B., & Kosik-Bogacka, D. (2022). Protozoan Intestinal Parasitic Infection in Patients with Hematological Malignancies. *Journal of Clinical Medicine*, *11*(10), 2847.
- [4] Épidémiologie des parasitoses intestinales chez la population de la ville d'Agadir Y. Afriad, Thèse de doctorat en Médecine, Université Cadi Ayyad, 2018.
- [5] Parasitoses intestinales dans la région de sfax (sud tunisien): étude rétrospective f. cheikhrouhou, h. trabelsi, h. sellami, f.makni, a. ayadi. Laboratoire de parasitologie mycologie – CHU Habib Bourguiba – Sfax – Tunisie
- [6] Yaro, A. S., Camara, F., Sacko, M., Landouré, A., & Sodio, B. (2019). Prévalences des Parasites Intestinaux Humains Chez les Patients du Service de Parasitologie de l'INRSP Bamako de 2010 à 2015. *European Scientific Journal*, *ESJ*, *15*(21), 377. <https://doi.org/10.19044/esj.2019.v15n21p377>
- [7] González-Moreno O, Domingo L, Teixidor J, Gracenea M. Prevalence and associated factors of intestinal parasitisation: a cross-sectional study among outpatients with gastrointestinal symptoms in Catalonia, Spain. *Parasitol Res* 2011;108:87-93.
- [8] Masucci L, Graffeo R, Bani S et al. Intestinal parasites isolated in a large teaching hospital, Italy. *Euro Surveill.* 2011;16:19891
- [9] Zhou Y, Lv B, Wang Q, Wang R, Jian F, Zhang L, et al. Prevalence Characterization and Molecular of *Cyclospora cayetanensis*, Henan, China. *Emerg Infect Dis.* 2011;17(10):1887-90.
- [10] Nastasi Miranda JA. Prevalencia de parásitos intestinales en unidades educativas de Ciudad Bolívar, Venezuela. *Rev Cuid.* 2015;6(2):1077-84.
- [11] Aida A. Abdel-Magied, Walaa A. El-Ghanam, Hosam I. El-Nemr, Abeer A. El-Henawy. Prevalence of Intestinal Parasites in Cancer Therapy Recipients with Concurrent Diarrhea. *International Journal of Tropical Disease & Health*, 2016, *15* (1), pp.1-7. (hal-05429817)
- [12] Łanocha, A., Łanocha-Arendarczyk, N., Wilczyńska, D., Zdziarska, B., & Kosik-Bogacka, D. (2022). Protozoan Intestinal Parasitic Infection in Patients with Hematological Malignancies. *Journal of Clinical Medicine*, *11*(10), 2847.
- [13] Ghoshal U, Kalra SK, Tejan N, Ranjan P, Dey A, Nityanand S. Prevalence and Genetic Characterization of *Cryptosporidium* and *Microsporidia* Infecting Hematological Malignancy Patients. *Acta Parasitol.* 2021 Jun;66(2):508-516. doi: 10.1007/s11686-020-00307-x. Epub 2020 Nov 13. PMID: 33188485.
- [14] E. Jiménez-Cardoso, L. Eligio-García, A. Cano-Estrada, A. Cortés-Campos, A. Medina-Sansón and D. Molina-Martínez, "Frequency of Emerging Parasites in HIV/AIDS and Oncological Patients Stool by Coprological and Molecular Analysis," *Advances in Infectious Diseases*, Vol. 3 No. 3, 2013, pp. 162-171. doi: [10.4236/aid.2013.33024](https://doi.org/10.4236/aid.2013.33024).
- [15] Botero JH, Castaño A, Montoya MN, Ocampo NE, Hurtado MI, Lopera MM. A preliminary study of the prevalence of intestinal parasites in immunocompromised patients with and without gastrointestinal manifestations. *Rev Inst Med Trop Sao Paulo.* 2003 Jul-Aug;45(4):197-200. doi: 10.1590/s0036-46652003000400004. Epub 2003 Sep 17. PMID: 14502346.
- [16] Evering, T.; Weiss, L.M. The immunology of parasite infections in immunocompromised hosts. *Parasite Immunol.* 2006, *28*, 549–565.
- [17] Friman, V.; Winqvist, O.; Blimark, C.; Langerbeins, P.; Chapel, H.; Dhalla, F. Secondary immunodeficiency in lymphoproliferative malignancies. *Hematol. Oncol.* 2016, *34*, 121–132.
- [18] Bednarska, M.; Jankowska, I.; Pawelas, A.; Piwczynska, K.; Bajer, A.; Wolska-Kuśnierz, B.; Wielopolska, M.; Welc-Falęciak, R. Prevalence of *Cryptosporidium*, *Blastocystis*, and other opportunistic infections in patients with primary and acquired immunodeficiency. *Parasitol. Res.* 2018, *117*, 2869–2879.
- [19] Raja, K. ; Abbas, Z. ; Hassan, SM ; Luck, NH ; Aziz, T. ; Mubarak, M. Prévalence de la cryptosporidiose chez les receveurs de transplantation rénale présentant une diarrhée aiguë dans un seul centre au Pakistan. *J. Nephropathol.* 2014 , 3 , 127–131.,
- [20] Alemu, A. ; Shiferaw, Y. ; Getnet, G. ; Yalew, A. ; Addis, Z. Parasites opportunistes et autres parasites intestinaux chez les patients atteints du VIH/SIDA fréquentant la clinique supérieure de Gambi dans la ville de Bahir Dar, au nord-ouest de l'Éthiopie. *Pac asiatique. J.Trop. Méd.* 2011 , 4 , 661-665.
- [21] Contreras Puentes, Neyder & Duarte-Amador, Diana & Aparicio, Dilia & Bautista Fuentes, Andrés. (2020). Intestinal coccidian: an overview epidemiologic worldwide and Colombia. *Infectio.* 24. 112. 10.22354/in.v24i2.843.
- [22] <https://facmed.univ-constantine3.dz/wp-content/uploads/2021/11/COCCIDIOSES-INTESTINALES.doc>